

ΤΟ ΒΗΜΑ ΤΟΥ ΑΣΚΛΗΠΙΟΥ

VEMA OF ASKLIPIOS

JULY-SEPTEMBER 2002 VOLUME 1 No 3

QUARTERLY EDITION BY THE 1st NURSING DEPARTMENT
OF ATHENS TECHNOLOGICAL EDUCATIONAL INSTITUTION

Εκτίμηση και φροντίδα ακτινικών δερματικών αντιδράσεων

Μεταβαλλόμενο περιβάλλον - Δομή και ρόλος του ΕΣΥ

Περινεοτομή. Ρουτίνα ή επιλογή

Ο κορεσμός της αιμοσφαιρίνης στο σφαγιτιδικό βολβό

Προεχειρητική ανησυχία - Μετεχειρητική πορεία

Βασική ογκολογική εκπαίδευση στα Βαλκάνια
και τη Μέση Ανατολή

Λειομυοσάρκωμα

Assessment and care of radiotherapy skin reactions

Changing environment - Structure and role of the NHS

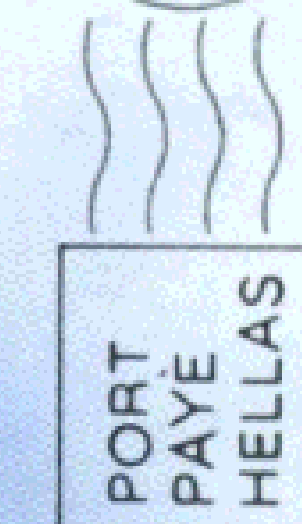
Episiotomy. A Routine or a Choice

Hemoglobin oxygen saturation in the jugular bulb

Preoperative anxiety - Post operative status

Teaching of Oncology Nursing in Balkans
and Middle East

Leiomyosarcoma



ΕΝΤΥΠΟ ΚΛΕΙΣΤΟ ΑΡ. ΑΔΕΙΑΣ 1459/99

ΒΗΜΑ ΙΑΤΡΙΚΗΣ ΕΚΔΟΣΕΙΣ
Κατεχάκη & Αδριανείου 3 - 115 25 ΑΘΗΝΑ

Περιεχόμενα

Ανασκοπήσεις

- Εκτίμηση και φροντίδα ακτινικών δερματικών αντιδράσεων. Ζ. Ρούπα, Π. Παπαδημητρίου, Π. Σωτηροπούλου 109
- Οι επιδράσεις του συνεχούς μεταβαλλόμενου περιβάλλοντος του ανθρώπου στο δίπολο υγεία-αρρώστια και κατ' επέκταση στη δομή και το ρόλο του ΕΣΥ. Ε. Λαχανά, Σ. Κοτρώτσιου 121
- Περινεοτομή. Ρουτίνα ή επιλογή. Α. Στάμου 126

Ερευνητικές εργασίες

- Ο κορεσμός της αιμοσφαιρίνης στο σφραγιτιδικό Βολβό. Δείκτης της εγκεφαλικής οξυγόνωσης στην ενδαρτηρεκτομή της καρωτίδας. Λ. Ριτσότι, Δ. Φωνιάδακη, Ε. Μπουκουβάλας, Π. Γεωργιάκης, Β. Λαοπόδης, Ε. Κατσούλη 131
- Η προεχειρητική ανησυχία των ασθενών και η σχέση της με τη μετεχειρητική τους πορεία. Ε. Κοτρώτσιου, Ε. Θεοδοσοπούλου, Ι. Παπαθανασίου Γ. Τζαβέλας, Β. Κουτσοπούλου, Σ. Μπακούρας 135
- Διερευνητική μελέτη σχετικά με τη διδασκαλία της ογκολογικής νοσηλευτικής στη βασική εκπαίδευση στα Βαλκάνια και τη Μέση Ανατολή. Γ.Γ. Σαββοπούλου 143

Ενδιαφέρουσα περίπτωση

- Λειομυοσάρκωμα μιμούμενο χρόνια φλεγμονώδη αντίδραση. Μ.Γ. Τεκτονίδου, Φ.Ν. Σκοπούλη 149

- Οδηγίες για τους συγγραφείς 151

Contents

Reviews

- Assessment and care of radiotherapy skin reactions. Z. Roupa, P. Papadimitriou, P. Sotiropoulou 109
- The effects of mans constant changing environment in the bipolar healthillness and therefore its expansion in the structure and role of the NHS. E. Lachana, S. Kotrotsiou 121
- Episiotomy. A Routine or a Choice. A.G. Stamou 126

Original papers

- Jugular bulb oximetry as cerebral hypoxia index during carotid artery surgery. L. Rizzotti, D. Foniadakis, E. Boukouvalas, P. Georgakis, V. Laopodis, I. Katsoulis. 131
- The preoperative anxiety of patients and its relation with the post operative status. E. Kotrotsiou, E. Theodosopoulou, I. Papathanasiou, G. Tzavelas, V. Kutsopoulou, S. Mpakouras 135
- Teaching of Oncology Nursing in Balkans and Middle East. G.G. Savopoulos 143

Case report

- Leiomyosarcoma mimicking a chronic ongoing inflammatory process. M.G. Tektonidou, F.N. Skopouli 149

- Instructions to authors 151

Λειομυοσάρκωμα μιμούμενο χρόνια φλεγμονώδη αντίδραση

Μ.Γ. Τεκτονίδου,¹
Φ.Ν. Σκοπούλη²

¹Ρευματολόγος, Επιμελήτρια,
Γ' Παθολογική Κλινική, Ευρωκλινική
Αθηνών

²Καθηγήτρια Παθολογίας-Ανοσολογίας,
Διευθύντρια Γ' Παθολογικής Κλινικής,
Ευρωκλινική Αθηνών

Λέξεις κλειδιά: Λειομυοσάρκωμα,
πρωτεΐνες οξείας φάσης, πυρετός

Key words: *Leiomyosarcoma, acute
reaction proteins, fever*

Νεαρή γυναίκα 20 ετών εισήχθη τον Ιούνιο 2001 στο νοσοκομείο μας για διερεύνηση πυρετού (μέχρι 39 °C) από τριμήνου. Το ιστορικό της ασθενούς ξεκινά από το Νοέμβριο 1999 με δεκατική πυρετική κίνηση και από τον εργαστηριακό έλεγχο αναιμία, θρομβοκυττάρωση, διάχυτη υπεργαμμασφαιριναιμία, υψηλή ταχύτητα καθίζησης ερυθρών (ΤΚΕ) και υψηλή C-αντιδρώσα πρωτεΐνη (CRP). Για τα παραπάνω νοσηλεύθηκε δύο φορές σε άλλα νοσοκομεία και έγινε αναλυτικός έλεγχος για λοιμώδη όσο και για νεοπλασματικά νοσήματα χωρίς σαφές αποτέλεσμα.

Η ασθενής ήταν φοιτήτρια. Από το ατομικό της αναμνηστικό αναφέρεται σίγμα μεσογειακής αναιμίας, νεφρεκτομή για κάποια δυσπλασία σε ηλικία 2 ετών και θυρεοειδεκτομή σε ηλικία 16 ετών.

Στην κλινική εξέταση διαπιστώθηκε ωχρότητα, θερμοκρασία 38,7 °C και μία ψηλαφητή μαλακή μάζα στον αριστερό παρασπονδυλικό χώρο στο ύψος Α₇-Θ₂. Αυτή η μάζα παρατηρήθηκε για πρώτη φορά τον Ιανουάριο

Περίληψη Τα λειομυοσαρκώματα εκδηλώνονται συνήθως με συμπτώματα που σχετίζονται με την εντόπιση του όγκου ή ως ανώδυνες μάζες των μαλακών ιστών. Παρουσιάζουμε την περίπτωση μιας νεαρής γυναίκας με από μηνών ιστορικό πυρετού και υψηλά επίπεδα πρωτεΐνων οξείας φάσης στα πλαίσια ενός υψηλής κακοήθειας παρασπονδυλικού λειομυοσαρκώματος.

Abstract **Leiomyosarcoma mimicking a chronic ongoing inflammatory process.** M.G. Tektonidou,¹ F.N. Skopouli.² ¹3rd Department of Internal Medicine, Euroclinic Hospital, Athens, ²Professor of Internal Medicine-Immunology, 3rd Department of Internal Medicine, Euroclinic Hospital, Athens, Greece. *Vema of Asklipios* 2002, 1(3):149-150. **Leiomyosarcomas usually present with symptoms associated with tumor's site or as painless soft tissue masses. We report the case of a young woman with spiking fever and elevated acute reaction proteins for months, in the context of a paravertebral high grade leiomyosarcoma.**

2000 και χαρακτηρίσθηκε τότε κλινικά ως λίπωμα, ενώ τον Ιούνιο 2000 έγινε μαγνητική τομογραφία με ευρήματα συμβατά με αιμαγγείωμα.

Ο εργαστηριακός έλεγχος έδειξε: Hb 6,7 g/dL, λευκά 6.100/mm³, CRP 23 mg/L, ΤΚΕ 145 mm/h, SGOT 87 U/L, SGPT 112 U/L, γGT 135 U/L, ALP 465 U/L, Fe 10 μg/L, φερριτίνη 156 μg/dL, γενική ούρων φυσιολογική. Η ηλεκτροφόρηση λευκωμάτων ορού έδειξε διάχυτη υπεργαμμασφαιριναιμία. Ο ανοσολογικός έλεγχος ήταν αρνητικός. Οι καλλιέργειες αίματος, ούρων όπως και ο ιολογικός έλεγχος για HIV, HBV, HCV, Ρανρο, CMV, EBV ήταν αρνητικός. Η ακτινογραφία θώρακα, η οστεομυελική βιοψία, το διοισοφάγειο υπερηχογράφημα καρδιάς, η γαστροσκόπηση, η κολονοσκόπηση, η αξονική τομογραφία κοιλίας, η ψηφιακή αγγειογραφία αλληρίου τρίποδα και νεφρικών αρτηριών ήταν χωρίς παθολογικά ευρήματα.

Με βάση το ιστορικό και τον εργαστηριακό έλεγχο της ασθενούς η διάγνωση της νόσου Still θεωρήθηκε η πιο πιθανή διάγνωση και δόθηκε θεραπευτική αγωγή με μεθυλπρεδνιζολόνη 48 mg ημερησίως με μέτρια βελτίωση. Τον Οκτώβριο 2001 επανεμφάνισε υψηλό πυρετό (39,5 °C) και ρίγος. Στη φυσική εξέταση διαπιστώθηκε αύξηση του μεγέθους της παρασπονδυλικής μάζας,

χωρίς συμπτώματα. Η μαγνητική τομογραφία επαναλήφθηκε και ανέδειξε ευμεγέθη, καλά αφοριζόμενη μάζα στον αριστερό παρασπονδυλικό χώρο (Α₇-Θ₄), με πολλαπλά διαφραγμάτια και κυστικούς σχηματισμούς και ετερογενή πρόσληψη του σκιαγραφικού, ευρήματα που έγειραν την υποψία ινώδους ιστιοκυττώματος. Ακολούθησε ριζική χειρουργική εκτομή. Η ιστολογική ανάλυση έδειξε νεοπλασματική μάζα με διαστάσεις 8×7,2×3,5 cm, μερικώς επικαλυπτόμενη από μυϊκή περιτονία και σε επαφή με τους σκελετικούς μύες. Η μικροσκοπική και ανοσοϊστοχημική εξέταση (θετικά κύτταρα για δεσμίνη, συναποφυσίνη και εσπιακά για μεμβρανικά αντιγόνα των επιθηλιακών κυττάρων) οδήγησαν στη διάγνωση κακώς διαφοροποιημένου λειομυοσαρκώματος με επιθηλιοειδή και πλειομορφικά χαρακτηριστικά και περιοχές νέκρωσης. Μετά τη χειρουργική εκτομή ο πυρετός υφέθηκε και οι δείκτες φλεγμονής έπεσαν σε φυσιολογικά όρια. Η ασθενής παρέμεινε ασυμπτωματική μέχρι σήμερα, ενώ υποβάλλεται σε χημειοθεραπεία και ακτινοβολία.

Συζήτηση

Τα λειομυοσαρκώματα αποτελούν επιθετικούς νεοπλασματικούς όγκους που παρατηρούνται σε ποσοστό 5–10% των σαρκωμάτων των μαλακών ιστών. Οι κλινικές τους εκδηλώσεις ποικίλλουν ανάλογα με την εντόπισή τους. Ο πόνος και η τοπική ευαισθησία αποτελούν τα κύρια κλινικά συμπτώματα των λειομυοσαρκωμάτων με εντόπιση στις αρθρώσεις, τα άκρα ή τον κορμό.¹ Εντούτοις, μπορεί συχνά να εμφανιστούν ως ασυμπτωματικοί όγκοι με αποτέλεσμα την καθυστερημένη ή λανθασμένη διάγνωση.

Στο συγκεκριμένο περιστατικό παρουσιάζεται μια ασθενής με παρασπονδυλικό λειομυοσαρκώμα όπου η κλινική και εργαστηριακή εικόνα μιμείται μια χρόνια

φλεγμονώδη διαδικασία. Η ασθενής παρουσιάστηκε με χρόνια αναιμία, υψηλά επίπεδα πρωτεϊνών οξείας φάσης και υψηλό πυρετό στο τελευταίο στάδιο. Δεν έχει αναφερθεί στη βιβλιογραφία άλλο περιστατικό με λειομυοσαρκώμα και κλινικά ή εργαστηριακά ευρήματα χαρακτηριστικά μιας χρόνιας φλεγμονώδους διαδικασίας.

Από το περιστατικό αυτό προκύπτει ότι η χρόνια φλεγμονώδης αντίδραση θα μπορούσε να προστεθεί στην ποικιλία των κλινικών εκδηλώσεων του λειομυοσαρκώματος. Ο παθογενετικός μηχανισμός αυτής της διαδικασίας είναι άγνωστος. Μια πιθανή ερμηνεία θα μπορούσε να ήταν η έκφραση κυτταροκινών από τα κύτταρα του σαρκώματος.²

Η μαγνητική τομογραφία έχει αναφερθεί ως η πιο αξιόπιστη μέθοδος για τη διάγνωση και σταδιοποίηση των σαρκωμάτων και μαλακών ιστών. Εντούτοις, η διαφορική διάγνωση από άλλες κακοήθεις ή καλοήθεις μάζες των μαλακών ιστών είναι συχνά δύσκολη με αποτέλεσμα η ιστολογική επιβεβαίωση να κρίνεται ιδιαίτερη σημαντική.

Βιβλιογραφία

1. Wile AG, Evans HL, Romsdahl MM. Leiomyosarcoma of soft tissue. A clinicopathologic study. *Cancer* 1981, 48:1022–1032
2. Tabibzadeh SS, Pubouridis D, May LT et al. Interleukin-6 immunoreactivity in human tumors. *Am J Pathol* 199, 135: 427–433
3. Berquist TH, Ehman RL, King BF et al. Value of MR imaging in differentiating benign from malignant soft-tissue masses: study of 95 lesions. *AJR* 1990, 155:1251–1255

Corresponding author: F.N. Skopouli, Euroclinic Hospital, 9 Athanassiadou street, GR-115 21 Athens, Grece
e-mail: fskopouli@euroclinic.